

| MUSCULO | ORIGEN | INSERCIÓN | MOTOR PRINCIPAL | LOCALIZACIÓN |
|--------------------------------------|--|---|---|--------------|
| ESTERNOCLEIDOMASTOIDEO (1) | -CARA ANTEROSUPERIOR DEL MANUBRO ESTERNAL. -CARA ANTEROSUPERIOR DE LA CLAVICULA | APOFISIS MASTOIDES LINEA CURVA OCIPITAL SUPERIOR | FLEXION DE CUELLO E INCLINACION AL MISMO LADO DEL MUSCULO QUE SE CONTRAE Y ROTACION AL LADO CONTRARIO | |
| TRAPEZIO SUPERIOR (2) | - PROTUBERANCIA OCCIPAL - LIG CERVICAL POSTERIOR -APOFISIS ESPINOSA C7 | -CARA POSTEROESTERNA DE LA CLAVICULA - APOFISIS ANTERIOR DEL ACROMION (ESCAPULA) | EXTENSION 35° DE CUELLO | |
| TRAPEZIO INFERIOR (2) | APOFISIS ESPINOSA DE T6 HASTA T12 | PARTE INTERNA DE LA ESPINA DEL OMOPLATO, SUPERFICIE TRIANGULAR LISA. | DEPRESION DE ESCAPULA | |
| SERRATO MAYOR (3) | PARTE LATERAL DE LAS PRIMERAS 8 O 9 COSTILLAS | A LO LARGO DEL BORDE VERTEBRAL DE LA ESCAPULA | ABD + ROTACION SUPERIOR | |
| DORSAL (4) | SACRO VERTEBRAS LI-L5 | VERTEBRAS L1-L3; T1-T12 COSTILLAS 2 Y 12 | EXTENSION DE TRONCO | |

MUSCULOS DEL TRONCO (CUELLO INCLUIDO)

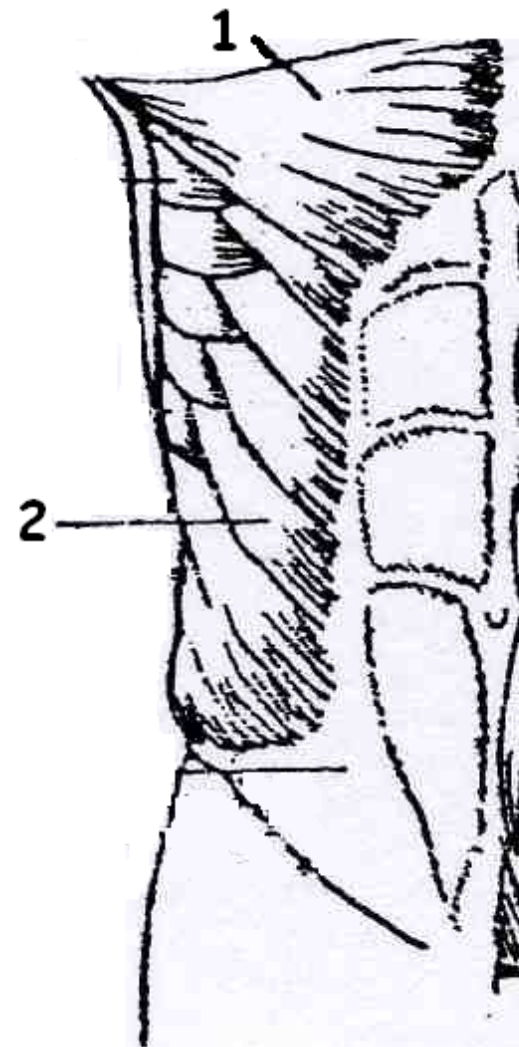
VISTA LATERAL

MUSCULOS DEL TRONCO

VISTA FRONTAL

| MUSCULO | ORIGEN | INSERCIÓN | MOTOR PRINCIPAL | LOCALIZACIÓN |
|---------|--------|-----------|-----------------|--------------|
|---------|--------|-----------|-----------------|--------------|

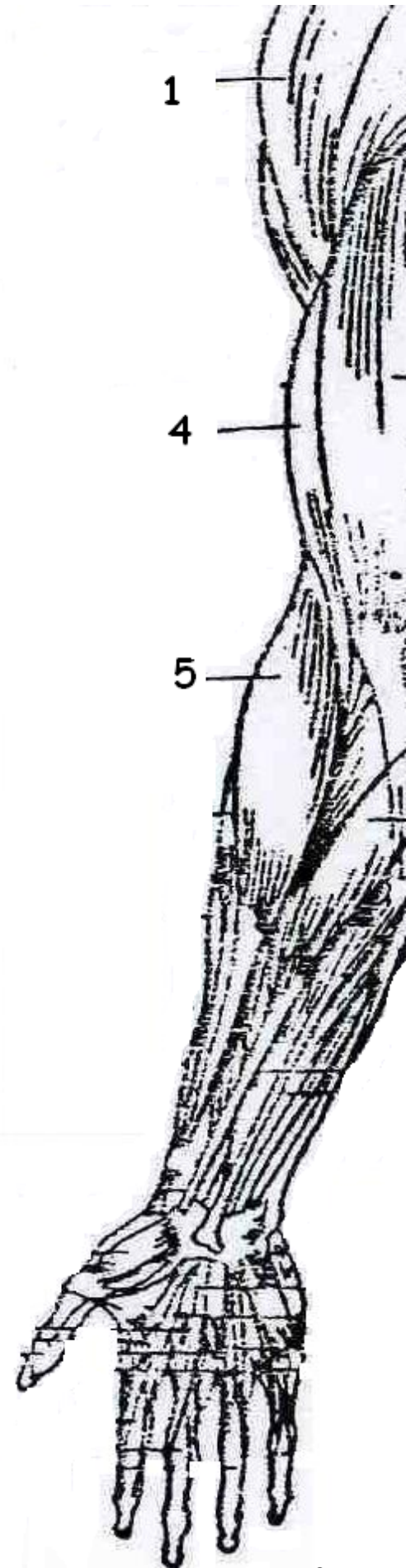
| | | | |
|--|--|--|--------------------|
| PECTORAL MENOR (1) | PARTE ANTERIOR DE 3, 4 Y 5 COSTILLA CERCA DE LA UNION CON EL CARTILAGO. | APOFISIS CORACOIDES | ANTEPULSION |
| PECTORAL MAYOR (1) | BORDE ANTERIOR PARTE INTERNA DE LA CLAVICULA, PARTE ANTERIOR DEL ESTERNON, CARTILAGOS DE LAS 6 PRIMERAS COSTILLAS. | BORDE LATERAL Y EXTERNO DE LA CORREDERA BICIPITAL. | ADD HORIZONTAL |
| OBLICUO MAYOR EXTERNO DEL ABDOMEN (2) | COSTILLAS 4 Y 12 | CRESTA ILIACA LINEA ALBA | ROTACION DE TRONCO |
| RECTO ANTERIOR MAYOR DEL ABDOMEN (ABDOMINALES) (3) | PUBIS (TUBERCULO SOBRE LA CRESTA Y SINFISIS) | COSTILLA 5, 6, 7 | FLEXION DE TRONCO |



MUSCULOS DEL BRAZO

| MUSCULO | ORIGEN | INSERCIÓN | MOTOR PRINCIPAL | LOCALIZACIÓN |
|----------------------------------|--|--|-------------------|--------------|
| DELTOIDES ANTERIOR (1) | BORDE ANTERIOR TERCIO ESTERNO DE LA CLAVICULA. | CARA EXTERNA Y MEDIA DEL HUMERO EN LA V DELTOIDEA. | FLEXION DE HOMBRO | |

| | | | |
|------------------------------------|---|--|---|
| DELTOIDES MEDIO (1) | BORDE EXTERNO Y CARA SUPERIOR DEL ACROMION | CARA EXTERNA Y MEDIA DEL HUMERO EN LA V DELTOIDEA. | ABD DE HOMBRO |
| DELTOIDES POSTERIOR (1) | LABIO POSTERIOR DE LA ESPINA DEL OMOPLATO. | CARA EXTERNA Y MEDIA DEL HUMERO EN LA V DELTOIDEA. | ABD HORIZONTAL. |
| TRICEPS (2) | C.L.: PARTE INF DE LA CAVIDAD GLENOIDEA. V.E: CARA POST-SUP HUMERO POR ENCIMA DEL CANAL DEL RADIAL. V.I: CARA POST DEL HUMERO POR DEBAJO DEL CANAL | PARTE SUPERIOR DEL OLECRANON. | EXTENSION DE CODO. |
| BICEPS BRAQUIAL (4 Y 4') | C.C: APOFISIS CORACOIDES. C.L: PARTE SUPERIOR DE LA CAVIDAD GLENOIDEA. | TUBEROSIDAD DEL RADIO | FLEXION DE CODO CON SUPINACION |
| SUPINADOR LARGO (5) | PARTE EXTERNA E INFERIOR DEL HUMERO EN LA CRESTA SUPRACONDILEA. | APOFISIS ESTILOIDES DEL RADIO. | FLEXION DE CODO EN POSICION INTERMEDIA. |
| PRONADOR REDONDO (6) | PARTE ANTERIOR DE LA EPITROClea, PARTE ANTERO INTERNA DEL CUBITO. | PARTE MEDIA Y EXTERNA DEL RADIO. | PRONACION. |



MUSCULOS DE LA PIERNA

VISTA POSTERIOR

| MUSCULO | ORIGEN | INSERCIÓN | MOTOR PRINCIPAL | LOCALIZACIÓN |
|------------------------------|--|--|--|---------------------|
| GLUTEO MAYOR (1) | CARA POSTERIOR DEL SACRO, COXIS, APONEUROSIS LUMBOSACRA, LIG SACRO CIATICO. | CINTA DE MAISSAT, LINEA QUE VA DEL TROCANTER MAYOR A LA LINEA ASPERA FEMUR | EXTENSION CADERA CON LA RODILLA FLEXIONADA | |
| ADDUCTOR (2) | PARTE ANTERIOR E INFERIOR DE LA TUBEROSIDAD ISQUIATICA | PARTE POSTERIOR DEL FEMUR A TODO LO LARGO DE LA LINEA ASPERA Y EN EL TUBERCULO DEL ADUCTOR | ROTACION EXTERNA DE CADERA | |
| SEMIMEMBRANOSO (3) | TUBEROSIDAD ISQUIATICA | PARTE SUPERIOR INTERNA DE LA TIBIA | FLEXION DE RODILLA | |
| SEMITENDINOSO (4) | TUBEROSIDAD ISQUIATICA | PARTE ANTEROSUPERIOR INTERNA DE LA TIBIA | EXTENSION CADERA CON LA RODILLA EN EXTENSION | |
| BICEPS FEMORAL (5) | C.C: LINEA ASPERA DEL FEMUR. C.L: TUBEROSIDAD ISQUIATICA Y LIG SACROCIATICO MAYORCABEZA DEL PERONE Y TUBEROSIDAD EXTERNA DE LA TIBIA | CABEZA DEL PERONE Y TUBEROSIDAD EXTERNA DE LA TIBIA | EXTENSION CADERA CON RODILLA EN EXTENSION | |



MUSCULOS DE LA PIERNA

VISTA LATERAL

| MUSCULO | ORIGEN | INSERCIÓN | MOTOR PRINCIPAL | LOCALIZACIÓN |
|---|---|--|---|---------------------|
| GLÚTEO MEDIANO (1) | PARTE SUPERIOR DE LA FOSA ILIACA EXTERNA, APONEUROSIS GLÚTEA | PARTE SUPERIOR DEL TROCANTER MAYOR DEL FEMUR | ABD DE CADERA | |
| CUÁDRICEPS (RECTO ANTERIOR) (2) | ESPINA ILIACA INFERIOR | PARTE ANTERIOR ROTULA Y TENDON ROTULIANO | -EXTENSION DE RODILLA - EVITAR SALIDA ROTULA | |
| GEMELO EXTERNO (3) | CONDILO FEMORAL EXTERNO | PARTE POSTERIOR DEL CALCANEOSOBRE EL TENDON DE AQUILES | PLANTIFLEXION | |
| GEMELO INTERNO (3) | CONDILO FEMORAL INTERNO | PARTE POSTERIOR DEL CALCANEOSOBRE EL TENDON DE AQUILES | PLANTIFLEXION | |
| SOLEO (4) | PARTE POSTERIOR Y MEDIA DE LA TIBIA PARTE POSTEROSUPERIOR EXTERNA DE LA CABEZA DEL PERONE | PARTE POSTERIOR DEL CALCANEOSOBRE EL TENDON DE AQUILES | PLANTIFLEXION | |



3

4

7